



公益財団法人早期胃癌検診協会 [www.soiken.or.jp](http://www.soiken.or.jp)

# News Letter

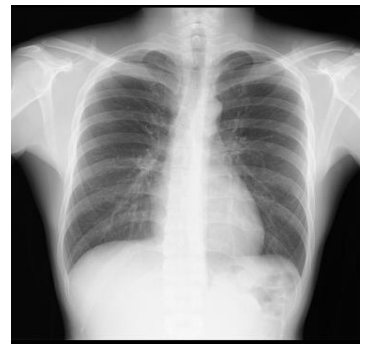第 号 : 発行日 令和 6 年 3 月 30 日

## 胸部レントゲン検査の判定について

胸部レントゲン検査で異常な像があった場合には、肺や心臓・動脈、骨格に何らかの異常が起きている状態です。異常には軽度なものや、良性のものと治療が必要なものがあります。今回は当院の胸部レントゲン検査の判定について解説いたします。

当院の胸部レントゲン検査の判定には、異常の程度に応じて5段階の判定をしています。

A : 正常範囲、B : 軽度異常、C : 要経過観察、D1 : 要医療、D2 : 要精密検査  
それぞれの判定について解説いたします。



胸部 X 線検査

### 【A : 正常範囲】

肺内や心臓・動脈、骨格（脊椎や肋骨、鎖骨等）に異常な像がなく正常と思われるもの。

#### \* 正常範囲の方

引き続き定期的な検診の受診をお勧めいたします。

### 【B : 軽度異常】

異常な像を認めるが異常が軽微なもの、または前回の胸部レントゲン画像と比べて変化のないもの。

肺 : 胸膜肥厚や炎症癒痕、

心臓・動脈 : 石灰化や蛇行等

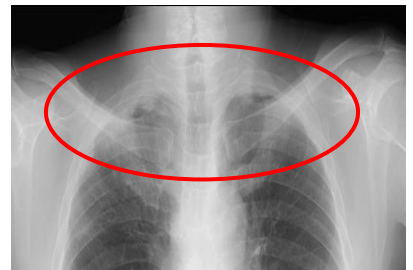
骨格 : 肋骨・鎖骨の骨折痕や脊椎側弯等

#### \* 軽度異常の判定を受けたかた

精密検査や経過観察の検査は必要ありません、定期的な検診の受診をお勧めいたします。

### 胸膜肥厚とは

肺を覆っている胸膜が、何らかの原因で炎症を起こし、その後に治癒すると、胸膜が厚みを帯びることがあります。この肥厚が高度な場合には、肺結核や胸膜腫瘍を疑うことがあります。



## 【C：要経過観察】

軽度な異常であるが、当院の検査が初回の方。新たに出現した異常のため時間経過後のレントゲン画像と比較が必要と思われるもの。

肺：胸膜肥厚や炎症瘢痕

心臓・動脈：心肥大や石灰化、蛇行等

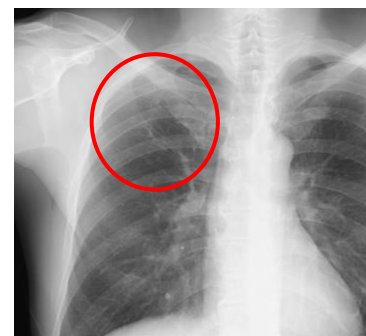
骨格：肋骨・鎖骨の骨折痕や脊椎側弯等

### \* 要経過観察の判定を受けた方

判定に従って経過観察後の検査を受けてください。経過観察後の検査は、前回検査画像との比較診断を行うため同じ施設で検査を受けることをお勧めいたします。

### 炎症瘢痕とは

過去に何らかの炎症疾患に罹患していた肺に見られる所見です。すぐの治療は不要ですが、画像所見が変化しないか、定期的に検査をして経過観察する必要があります。



## 【D1：要医療】

異常な像が明らかに治療をようするような病変と考えられるもの。

肺：悪性の腫瘍や活動性の肺炎、胸水の貯留や気胸等

心臓・動脈：前年と比べて明らかな心臓の肥大等

骨格：前年と比べて明らかな脊椎の側弯や病的骨折など

### \* 要医療の判定を受けた方

早めに専門の病院を受診してください。

## 【D2：要精密検査】

異常な像の原因（病気）を判定するために詳しい検査が必要なもの。

主には悪性腫瘍と炎症性疾患の鑑別など。

### \* 要精密検査判定を受けた方

精密検査実施病院を受診してください。

喫煙歴があり肺疾患が心配な方には、胸部レントゲン検査に加えCT検査をお勧めいたします。当院のオプションCT検査は当日の申し込みで受診できます。（検査時間約5分）

健康診断のご予約やご相談は、Tel.03-3668-6806 へご連絡ください。



ニュースレターやホームページなどを通じまして、皆様の健康管理にお役に立てる情報を発信してまいります。ぜひ皆様からのご意見、ご感想をお寄せください。

公益財団法人早期胃癌検診協会 事務局

TEL : 03-3668-6803 / E-mail : mail@soiken.or.jp